

ЛУЧЕВЫЕ МЕТОДЫ ДИАГНОСТИКИ ДЕГЕНЕРАТИВНЫХ ИЗМЕНЕНИЙ В ПОЯСНИЧНЫХ МЕЖПОЗВОНКОВЫХ ДИСКАХ У ЛИЦ МОЛОДОГО ВОЗРАСТА

И. Г. МАММАДОВ

Харьковская медицинская академия последипломного образования, Украина

Представлены литературные данные о лучевых методах диагностики для оценки степени дегенеративных изменений в межпозвонковых дисках у лиц молодого возраста. Показаны возможности ультразвукового исследования в диагностике протрузии поясничных межпозвонковых дисков у подростков 16–18 лет.

Ключевые слова: лучевая диагностика, поясничные межпозвонковые диски, подростки.

В детском возрасте межпозвонковые диски (МПД) почти на 85% состоят из воды. Со временем происходит дегидратация дисков, и уже к пожилому возрасту количество воды в них уменьшается до 70%. У части людей процесс дегидратации происходит рано и прогрессирует еще в подростковом возрасте, а это приводит к изменениям формы и геометрии дисков [1]. По завершении роста скелета плотность пульпозного ядра (ПЯ) составляет 25% от плотности фиброзного кольца (ФК). Если нормальные диски теряют высоту < 1% в год, то дегенеративно измененные примерно 3%. Биохимические изменения в ПЯ способствуют снижению гидростатического давления в нем. В дальнейшем происходят смещение ПЯ в сторону ФК и выпячивание последнего. Уменьшение высоты диска ослабляет межпозвонковые связки, что приводит к сегментарной нестабильности тела позвонка [2].

Дегенерация, вызванная повреждением замыкающей пластины (ЗП), чаще развивается в более молодом возрасте, поскольку основные структурные изменения в ней могут быть врожденными. Дегенерация с вовлечением в процесс ФК имеет тенденцию увеличиваться в течение всей жизни, поскольку она больше зависит от частоты повторяющихся травм, чем от врожденных дефектов, что делает ФК более уязвимым для механических нагрузок. Клинические проявления дегенерации, вызванной повреждением ЗП, могут быть менее яркими, поскольку лежащие в основе повреждения костной ЗП и тела позвонка способны заживать. Напротив, относительно низкий потенциал заживления ФК может привести к повторным травмам, выраженной воспалительной реакции и более сильной боли. С одной стороны, ускорение биохимических и функциональных изменений в некоторых дисках, особенно в нижнем поясничном отделе позвоночника, а с другой стороны, механическое повреждение диска способствуют развитию его дегенеративной болезни. По результатам МРТ наблюдается корреляция между снижением сигналов T2 и степенью дегидратации ПЯ МПД [3].

На продолжении всей жизни от 60 до 90% населения может испытывать боли в спине. Сегмент позвоночника L5–S1 — наиболее частый источник боли в пояснице. Из-за сил, действующих на этот сегмент, а также диапазона движения, который он обеспечивает, L5–S1 подвержен травмам или дегенерации [4]. Болевые ощущения в пояснице являются наиболее распространенным типом болей в спине [5], который встречается примерно у 60–80% людей в определенный момент их жизни. В недавнем систематическом обзоре и метаанализе, проведенном I. Calvo-Munoz et al. [6], сообщалось в среднем о 39,9% (от 34,2 до 45,9%) распространенности таких болей в течение жизни.

В последние годы значительно увеличилось число научных исследований, в которых изучалась распространенность болей в пояснице среди школьников [7], но в них отмечаются значительные различия в показателях: от 1,1 до 66,0% [8]. Развитие дегенерации диска является многофакторным процессом. М. А. Adams и Р. Dolan [9] предлагают разделить его на два типа: 1) дегенерация, которая сопровождается в основном возникновением трещины в ЗП, чаще локализуется в нижнегрудных и верхнепоясничных дисках, имеет высокую степень наследственности, развивается до 30 лет, отличается невыраженными болями в пояснице; 2) дегенерация, которая характеризуется появлением трещины или разрыва ФК, со значительным снижением высоты дисков, чаще локализованных в нижних поясничных МПД, имеет низкую степень наследственности, развивается после 30 лет, отличается сильной болью в спине.

Повторяющиеся в течение жизни нагрузки способствуют перемещению процесса дегенерации из ПЯ к краям ФК. Различают три механизма пролапса диска в сторону позвоночного канала. Первый рассматривает «выпячивание» всего диска локально или же на большую протяженность вместе с ФК. Второй механизм — это «выдавливание» части ПЯ через разрыв ФК, при этом смещенная часть ядра все еще прикреплена

к остальной основной его части. В третьем варианте — «секвестрации» удаленная ткань больше не прикрепляется к основной части диска.

У человека более всего изгибаются нижние поясничные диски, кроме того, относительно тонкое заднее ФК этих дисков особенно уязвимо для травм. Следует отметить, что увеличенная сила сжатия, действующая на нижние поясничные диски, не является основным этиологическим фактором развития их выпячивания, так как большая сила применяется к большей площади диска. Значительные передние сдвиговые силы действуют на нижний поясничный отдел позвоночника, в котором диски наклонены к горизонтальной плоскости, но этому сдвиговому усилию сопротивляются апофизарные суставы, так что лишь немногие из них влияют на диски.

Сильная боль в спине тесно связана с радиальными трещинами, которые достигают периферии диска. Иннервация ФК обычно ограничивается глубиной 3 мм на его периферии, хотя нервы могут расти дальше вдоль радиальных трещин [10], которые составляют защищенную микросреду малого напряжения сжатия и низкого содержания протеогликана.

Дегенеративная болезнь дисков (ДБД) часто сопровождается болями в пояснице с иррадиацией в ногу у представителей разных возрастных групп, в частности и детей старшего школьного возраста. Основными факторами ее развития являются генетическая предрасположенность, травмы, ожирение, отсутствие физических упражнений. Большинство составляющих позвоночного двигательного сегмента содержит нервные окончания и рефлекторные влияния, сопровождающиеся воспалительным процессом, микроциркуляторными расстройствами, а их сочетание способствует появлению болей в спине. С развитием грыжи дисков подключаются компрессионные механизмы, однако в большинстве случаев она остается не диагностированной [11].

Диагностика ДБД включает изучение анамнеза пациента, анализ клинических симптомов, использование функциональных проб и различные виды визуализации для уточнения степени макроструктурных изменений в дисках, среди которых главное место занимает магниторезонансная томография (МРТ). МРТ-картирование на T2-взвешенных изображениях позволяет количественно определять содержание воды и протеогликанов в тканях и может использоваться для выявления ранних нарушений хряща, а также для отслеживания реакции на терапию. Результаты исследования F. de Bruin et al. [12] показали, что значения T2 уменьшались с повышением степени по классификации Pfirrmann в ПЯ, что, вероятно, отражает сокращение содержания протеогликана и воды.

S. Ruiz-Espana et al. [13] разработали программное обеспечение, способное классифицировать и количественно оценивать дегенерацию диска с помощью двумерной МРТ. С этой целью были

использованы наборы из 52 поясничных дисков 14 пациентов для обучения и 243 — у 53 лиц для тестирования в традиционной двумерной МРТ поясничного отдела позвоночника. Для определения ДБД в соответствии с «золотым стандартом» — классификацией Пфиррмана — был предложен метод, основанный на измерении интенсивности и структуры сигнала диска. Данная разработка позволила авторам определить дегенерацию диска с чувствительностью 95,8% и специфичностью 92,6%, грыжу диска — 60,0 и 87,1%, стеноза — 70,0 и 81,7% соответственно [13].

Измерение времени релаксации T2 МПД с помощью МРТ позволяет количественно оценить дегенерацию МПД. Время релаксации МРТ в T2-взвешенных изображениях может быть показателем возраста и степени дегенерации диска. Исследования, проведенные N. L. Marinelli et al. [14], позволили сделать вывод о том, что время релаксации на T2-взвешенных аксиальных изображениях МРТ коррелирует со стадией дегенерации поясничного МПД и возрастом пациента. Авторами были проанализированы сагиттальные T1- и T2-взвешенные и аксиальные изображения МРТ 95 дисков 19 пациентов с болями в спине или радикулопатией. Была проведена оценка каждого диска по критериям Pfirrmann: 44 из них классифицированы как II степени, 34 — как III, 14 — как IV и 3 — как V. Среднее время релаксации T2 в центральной зоне уменьшилось с 108 мс для дисков II степени до 53 мс для дисков IV степени. Время релаксации T2 значительно коррелировало с критериями Pfirrmann. У пациентов в возрасте от 20 до 60 лет для дисков II степени время релаксации T2 в центральной зоне составляло 132 мс, а у пациентов старше 60 лет — 86 мс [14].

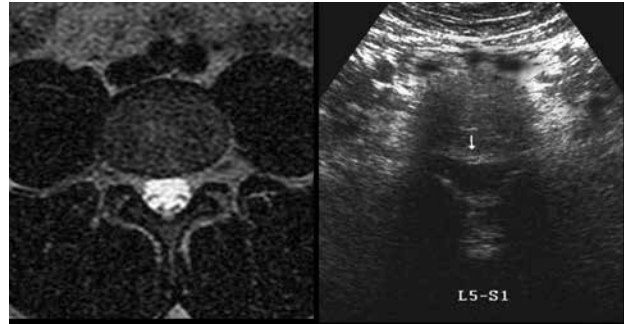
Такая патология, как боль в пояснице, вызванная в основном дегенерацией диска, для системы здравоохранения имеет важное социальное и экономическое значение. O. V. Panta et al. [15] сравнили результаты морфологических изменений у молодых и пожилых пациентов с болью в пояснице на основании ретроспективного анализа данных МРТ, а также сопоставили их с клиническими симптомами. В 301 случае результаты МРТ соответствовали критериям включения, из которых 228 (75,74%) пациентов были молодыми людьми, а 73 (24,25%) — пожилыми. Грыжи диска, парамедианная протрузия диска с вовлечением преимущественно сегмента L5-S1 и компрессией нервного корешка III степени с радикулопатией были наиболее распространенными среди молодых людей. Дегенеративные изменения и выпячивание диска с участием сегмента L4-L5 чаще встречались у пожилых лиц, при этом радикулопатия у них не отмечалась. В обеих группах связь радикулопатии с наличием дегенеративных изменений, стеноз позвоночника не наблюдались. У молодых лиц была обнаружена более выраженная корреляция между дегенеративными изменениями и клинической симптоматикой [15].

У большинства детей с грыжей диска отсутствуют наиболее типичные симптомы, поэтому она может быть выявлена случайно и не нуждается в хирургическом вмешательстве. Грыжи диска могут быть связаны с переломами апофизарного кольца, также известными как отрывные переломы ЗП. Они чаще наблюдаются в пояснично-крестцовом отделе позвоночника и лучше всего оцениваются на изображениях КТ и МРТ. При МРТ апофизарные переломы проявляются в виде отека костного мозга, на T2-взвешенных изображениях диск между апофизарным фрагментом и телом позвонка гиперинтенсивный. На T1-взвешенных изображениях фрагмент кости выглядит гипоинтенсивным. Со временем снижается гидрофильность диска и на T2-взвешенных изображениях он становится гипоинтенсивным. Необходимость хирургического вмешательства зависит от выраженности клинических симптомов [16, 17].

Таким образом, литературные данные свидетельствуют о развитии дегенеративных изменений в МПД еще в детском возрасте, что требует дальнейшего изучения с помощью неинвазивных, доступных и информативных методов, прежде всего ультразвукового исследования (УЗИ). Этот метод значительно чаще используется для диагностики заболеваний паренхиматозных органов, сердечно-сосудистой системы и реже — суставов конечностей [18]. Ранее был разработан способ ультразвуковой диагностики протрузии МПД шейного отдела у детей старшего возраста [19, 20].

Нами была изучена эхографическая семиотика поясничных МПД у 36 детей в возрасте 16–18 лет с болями в спине, у которых при МРТ обнаружена протрузия. У 17 пациентов отмечались клинические признаки радикулита. Сравнительную группу составили 35 здоровых детей того же возраста с нормальным неврологическим статусом. УЗИ было выполнено на уровне дисков L1–L2, L2–L3, L3–L4, L4–L5, L5–S1 в продольной и поперечной проекциях. В продольной проекции измеряли высоту поясничных позвонков и МПД, на аксиальной — сагиттальный и фронтальный размеры дисков и позвоночного канала, ширину корешковых каналов, толщину желтой связки.

В 3 (8,6±4,7%) случаях протрузия локализовалась на уровне L2–L3, в 7 (20,0±6,7%) — L3–L4, в 13 (37,1±8,1%) — L4–L5 и в 12 (34,3±8,0%) — L5–S1 соответственно. В 17 (48,6±8,4%) случаях протрузия была парамедианной, в 8 (22,9±



МРТ и ультразвукографический вид циркулярной протрузии межпозвонкового диска L5–S1

7,1%) — заднебоковой, в 6 (17,1±6,3%) — медианной и в 4 (11,4±5,3%) — циркулярной соответственно (рисунок).

В результате исследования были определены эхографические особенности выпячивания поясничных МПД у подростков 16–18 лет. Сопоставлены эхографические параметры здоровых детей без изменений в дисках и пациентов с выпячиванием дисков. В ходе исследования выяснилось, что наиболее часто наблюдается парамедианная локализация протрузии, и она встречается достоверно чаще, чем заднебоковая ($p < 0,05$), медианная и циркулярная ($p < 0,01$). Известно, что наиболее распространенным методом обследования позвоночника является рентгенография, которая, однако, не позволяет визуализировать МПД, спинной мозг, спинномозговые нервы, связочный аппарат. МРТ поясничного отдела позвоночника — часто выполняемая процедура [21].

Е. Arana et al. [22] оценивали репрезентативность МРТ по результатам заключения различных врачей о степени дегенерации диска, наличии протрузии или грыжи, разрыва ФК, а также стеноза позвоночного канала. В общем, согласие, найденное в этих исследованиях, варьировалось в очень больших пределах. Но при использовании высокочастотного микроконвексного датчика у детей эхографическое изображение МПД и позвоночного канала не уступает по качеству МРТ.

Таким образом, УЗИ занимает важное место в диагностике дегенеративных изменений в поясничных МПД среди методов лучевой диагностики. Благодаря неинвазивности, дешевизне и информативности оно может быть наиболее востребованным методом не только в качестве скрининга, но и экспертной оценки протрузии поясничных МПД у школьников.

Список литературы

1. Czervionke L. F. Imaging Painful Spine Disorders / L. F. Czervionke.— Saunders, 2011.— 672 p.
2. Al-Rawahi M. Mechanical function of vertebral body osteo-phytes, as revealed by experiments on cadaveric spines / M. Al-Rawahi, J. Luo, P. Pollintine // Spine.— 2011.— № 36.— P. 770–777.
3. Correlation between T2 relaxation time and intervertebral disk degeneration / H. Takashima, T. Takebayashi, M. Yoshimoto [et al.] // Skeletal Radiology.— 2012.— Vol. 41, Iss. 2.— P. 163–167.
4. Baliga S. Low back pain: Current surgical approaches / S. Baliga, K. Treon, N. J. Craig // Asian. Spine J. — 2015.— Vol. 9.4.— P. 645–657.— doi: 10.4184/asj.2015.9.4.645

5. *Kordi R.* Low back pain in children and adolescents: an algorithmic clinical approach / R. Kordi, M. Rostami // Iran. J. Pediatr.— 2011.— Vol. 21.— P. 259–270.
6. *Calvo-Munoz I.* Prevalence of low back pain in children and adolescents: a meta-analysis / I. Calvo-Munoz, A. Gomez-Conesa, J. Sanchez-Meca // BMC Pediatr.— 2013.— Vol. 13, 14.— doi: 10.1186/1471-2431-13-14
7. *Turk Z.* Prevalence of nonspecific low back pain in schoolchildren in north-eastern Slovenia / Z. Turk, R. Vauhnik, D. Miceti-Turk // Coll Antropol.— 2011.— Vol. 35.— P. 1031–1035.
8. A cross-sectional survey of nonspecific low back pain among 2083 schoolchildren in China / W. Yao, X. Mai, C. Luo [et al.] // Spine.— 2011.— Vol. 36.— P. 1885–1890.— doi: 10.1097/BRS.0b013e3181faadea
9. *Adams M. A.* Intervertebral disc degeneration: evidence for two distinct phenotypes / M. A. Adams, P. Dolan // J. Anat.— 2012.— Vol. 221 (6).— P. 497–506.
10. Innervation of annulus tears: an experimental animal study / A. B. Fagan, G. Sarvestani, R. J. Moore [et al.] // Spine.— 2010.— Vol. 35.— P. 1200–1205.
11. Prevalence and distribution of intervertebral disc degeneration over the entire spine in a population-based cohort: the Wakayama Spine Study / M. Teraguchi, N. Yoshimura, H. Hashizume [et al.] // Osteoarthritis Cartilage.— 2014.— Vol. 22 (1).— P. 104–110.— doi: 10.1016/j.joca.2013.10.019
12. Signal intensity loss of the intervertebral discs in the cervical spine of young patients on fluid sensitive sequences / F. de Bruin, S. ter Horst, R. van den Berg [et al.] // Skeletal Radiol.— 2016.— Vol. 45.— P. 375–381.
13. *Ruiz-Espana S.* Semiautomatic computer-aided classification of degenerative lumbar spine disease in magnetic resonance imaging / S. Ruiz-Espana, E. Arana, D. Moratal // Comput. Biol. Med.— 2015.— Vol. 62.— P. 196–205.— doi: 10.1016/j.compbiomed.2015.04.028. Epub 2015 Apr 25
14. *Marinelli N. L.* T2 Relaxation Times Correlated with Stage of Lumbar Intervertebral Disk Degeneration and Patient Age / N. L. Marinelli, V. M. Haughton, P. A. Anderson // Am. J. of Neuroradiology August.— 2010.— Vol. 31 (7).— P. 1278–1282.
15. Morphological changes in degenerative disc disease on magnetic resonance imaging: comparison between young and elderly / O. B. Panta, S. Songmen, S. Maharjan [et al.] // J. Nepal. Health Res. Counc.— 2016.— Vol. 13.— P. 209–213.
16. Novel diagnostic and prognostic methods for disc degeneration and low back pain / D. Samartzis, A. Borthakur, M. B. A. Belfer [et al.] // Spine J.— 2015.— Vol. 1, 15 (9).— P. 1919–1932.— doi: 10.1016/j.spinee.2014.09.010
17. *Meiliana A.* Intervertebral Disc Degeneration and Low Back Pain: Molecular Mechanisms and Stem Cell Therapy / A. Meiliana, N. M. Dewi, A. Wijaya.— 2018.— № 41.— P. 73–81.
18. Posterior lumbar apophyseal ring fractures in adolescents: a report of four cases / C. H. Yen, S. K. Chan, Y. F. Ho [et al.] // J. Orthop. Surg. (Hong Kong).— 2009.— Vol. 17.— P. 85–89.
19. *Абдуллаев Р. Я.* Ультрасонография как современный метод диагностики поражений плечевого сустава у больных с ревматоидным артритом / Р. Я. Абдуллаев, Т. А. Дудник // Променева діагностика, променева терапія.— 2014.— № 1–2.— С. 99–100.
20. Декл. патент на корисну модель України 103037 «Спосіб діагностики виду протрузії міжхребцевих дисків шийного відділу у дітей старшого віку» / Р. Я. Абдуллаев, Р. П. Абдуллаев, К. Н. Ібрагімова. Опубл. 25.11.2015.
21. *Jarvik J. G.* Moderate versus mediocre: The reliability of spine MR data interpretations / J. G. Jarvik, R. A. Deyo // Radiology.— 2009.— № 250 (1).— P. 15–17.
22. Lumbar spine: Agreement in the interpretation of 1.5T MR images by using the Nordic Modic consensus group classification form / E. Arana, A. Royuela, F. M. Kovacs [et al.] // Radiology.— 2010.— № 254.— P. 809–817.

ПРОМЕНЕВІ МЕТОДИ ДІАГНОСТИКИ ДЕГЕНЕРАТИВНИХ ЗМІН У ПОПЕРЕКОВИХ МІЖХРЕБЦЕВИХ ДИСКАХ В ОСІБ МОЛОДОГО ВІКУ

І. Г. МАММАДОВ

Подано літературні дані про променеві методи діагностики для оцінки ступеня дегенеративних змін у міжхребцевих дисках в осіб молодого віку. Показано можливості ультразвукового дослідження в діагностиці протрузії поперекових міжхребцевих дисків у підлітків 16–18 років.

Ключові слова: променева діагностика, поперекові міжхребцеві диски, підлітки.

DIAGNOSTIC RADIOLOGY METHODS OF DEGENERATIVE CHANGES IN LUMBAR INTERVERTEBRAL DISCS IN YOUNG PEOPLE

I. H. MAMMADOV

Published data on diagnostic radiology methods to assess the degree of degenerative changes in intervertebral discs in young people have been presented. Possibilities of ultrasound examination in diagnosis of protrusion of lumbar intervertebral discs in adolescents of 16–18 years have been shown.

Key words: diagnostic radiology, lumbar intervertebral discs, adolescents.

Поступила 24.06.2019