

## 10-ЛЕТНИЙ ОПЫТ ПРИМЕНЕНИЯ КОМБИНИРОВАННЫХ ОПЕРАЦИЙ ПРИ МЕСТНОРАСПРОСТРАНЕННОМ РАКЕ ПРЯМОЙ КИШКИ

Проф. В. В. БОЙКО, канд. мед. наук И. В. КРИВОРОТКО

### TEN-YEAR EXPERIENCE OF COMBINED OPERATIONS APPLICATION IN LOCAL RECTAL CANCER

V. V. BOYKO, I. V. KRIVOROTKO

*Институт общей и неотложной хирургии АМН Украины, Харьков*

Приведен анализ результатов комбинированного лечения 385 больных раком прямой кишки, из них в 202 случаях — с применением этапной тактики и химиотерапии, усовершенствованных способов эвисцераций таза и реконструктивно-восстановительных операций с расширенными лимфодиссекциями. Сформулирована концепция хирургического лечения данной патологии. Показано, что комбинированный подход к решению проблемы позволил добиться увеличения числа радикальных и циторедуктивных операций, снижения процента паллиативных операций, уменьшения осложнений в виде кровотечения и несостоятельности анастомоза.

*Ключевые слова: местнораспространенный рак прямой кишки, комбинированные операции.*

The findings of combined treatment of 385 patients with rectal cancer, of them 202 cases with the use of staged tactics and chemotherapy, improved methods of pelvis evisceration and reconstructive surgery with expanded lymph dissections, were analyzed. A concept of surgical treatment of this pathology was formulated. It is shown that combined approach to solving this problem allowed to increase the number of radical and cytoreductive operations and to reduce palliative operations percentage and the number of complications in the form of hemorrhage and anatomists failure.

*Key words: local rectal cancer, combined operations.*

В настоящее время лечение местнораспространенного рака прямой кишки (МРПК) является одной из наиболее сложных и актуальных медицинских и медико-социальных проблем. Отмечаются негативные тенденции, касающиеся роста случаев первично регистрируемой запущенности рака прямой кишки (РПК), при этом в Украине, странах Европы и США число больных с РПК III и IV стадий составляет 70–80% среди лиц с впервые установленным диагнозом [1–5].

Причина неудовлетворительных отдаленных результатов лечения больных с МРПК — высокая частота возникновения рецидивов опухоли и метастазов рака у 80–90% больных в сроки до двух лет после операции [2, 4, 6, 7], что в большинстве случаев связано с неадекватным объемом операций при местнораспространенных формах. Расширенные и комбинированные операции при распространенных формах рака прямой кишки сопряжены с высоким риском развития общих и местных осложнений, в частности кровотечений (до 25%) и несостоятельности швов анастомоза (до 14%) [8–20], что требует разработки новых методов профилактики осложнений и лечения.

Целью исследования явилось улучшение результатов лечения больных с МРПК путем

совершенствования способов эвисцераций таза и реконструктивно-восстановительных операций с учетом морфофункционального состояния толстой кишки.

Клинический раздел исследования основан на анализе результатов лечения 385 больных в возрасте от 36 до 83 лет с МРПК, находившихся на лечении в Институте общей и неотложной хирургии (ИОНХ) за 10 лет (1998–2007 гг.).

Пациенты с местнораспространенной патологией были разделены на две группы по времени госпитализации:

1-я группа — 183 пациента, госпитализированных до 2001 г. включительно;

2-я группа — 202 пациента, госпитализированных в 2002–2007 гг., лечение которых проводилось с использованием усовершенствованной методики лечения.

Диагноз устанавливали на основании комплексного клиничко-инструментального обследования пациентов, включавшего пальцевое и рентгенологическое исследования прямой кишки, ректоскопию, колоноскопию, УЗИ органов малого таза и брюшной полости, трансректальное УЗИ, компьютерную томографию (КТ) органов малого таза. При КТ органов малого таза мы располагали

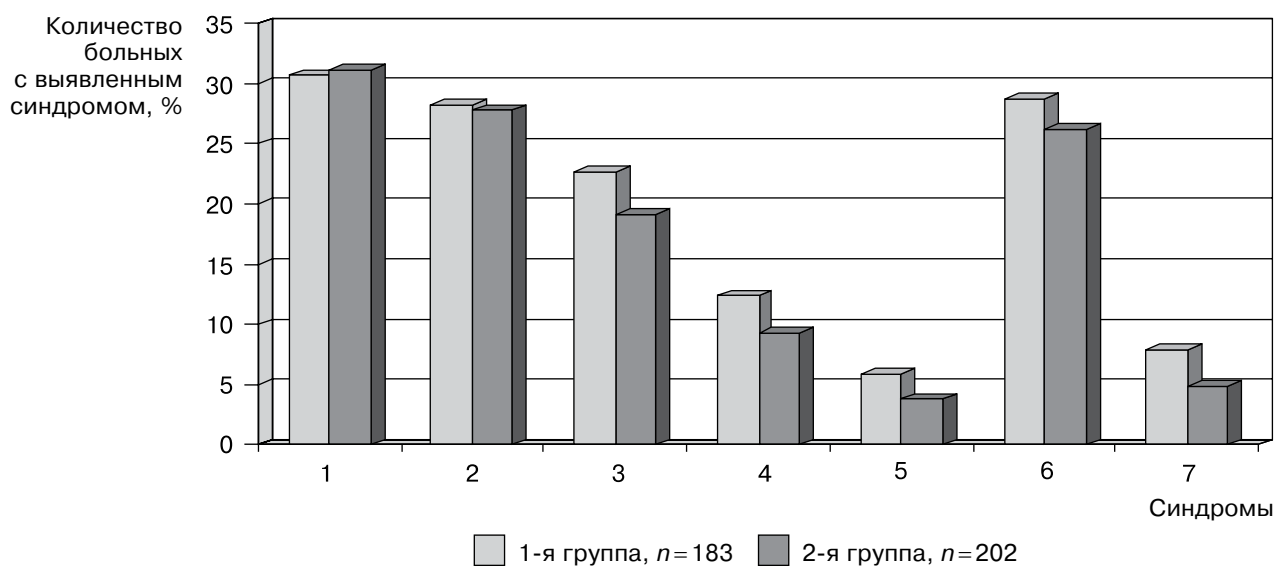


Рис 1. Частота встречаемости различных синдромов при МРПК: 1 – кишечная непроходимость; 2 – кровотечения; 3 – сдавление мочевых путей; 4 – тромбозы; 5 – абсцессы, свищи; 6 – лимфаденопатия; 7 – костные поражения

данными о наличии гистологически подтвержденной злокачественной опухоли прямой кишки и ее локализации в органе.

По результатам обследования сформулировалась стратегия хирургического лечения данной патологии на основании выделения основного или ведущего симптомокомплекса.

По данным анализа наблюдений была выявлена частота встречаемости ведущих синдромов у больных с МРПК (рис. 1).

Согласно международной классификации ESMO (2002) к распространенным формам относят опухоли прямой кишки, которые инфильтруют подсерозную основу или ткани, прилежащие к перитонизированным участкам кишки (стадия II или  $T_3N_0M_0$ ); опухоли, распространяющиеся за пределы прямой кишки на другие органы и/или висцеральную брюшину (стадия III или  $T_4N_0M_0$ ); различные стадии первичной опухоли (чаще  $T_2-T_4$  при наличии регионарных метастазов в лимфоузлы (стадия III или  $T_2N_{1-2}M_0$ ,  $T_3N_{1-2}M_0$ ,  $T_4N_{1-2}M_0$ ); любую степень инвазии в кишку (чаще  $T_{2-4}N_{1-2}$ ) при наличии отдаленных метастазов ( $M_1$ ).

Проведенные нами ранее [21] экспериментальные исследования (на 124 крысах) линии Вистар по выявлению биологической и механической прочности кишечного шва позволили выдвинуть предположение, что при расширенных оперативных вмешательствах, требующих обширной мобилизации органа и перевязки нескольких, в том числе и коллатеральных, артериальных стволов, наложенные межкишечные анастомозы находятся в условиях замедленной регенерации и высокого риска местных гнойных осложнений и несостоятельности. В связи с этим сформулированы подходы к применению расширенных и комбинированных операций у больных с МРПК с исполь-

зованием методов защиты механической и биологической прочности анастомозов.

Данная концепция легла в основу разработанного способа хирургического лечения МРПК, который подразумевает:

диагностику наличия опухоли, ее гистологической верификации, локализации (в анальном, ампулярном либо супраампулярном отделе), вычисление объема опухоли и площади инвазии в стенку прямой кишки и соседние органы. Диагностика стадийности ( $T_{1-4}$ ; если 4а, то 4а, 4б или 4в), наличия и количества пораженных лимфоузлов ( $N_{0-2}$ ) и отдаленных метастазов ( $M_1$  или  $M_0$ );

применение неoadъювантной химиотерапии, включающей внутриартериальную регионарную химиоэмболизацию ветвей внутренней подвздошной артерии (пузырной, маточной) при наличии инвазии в соседние органы с целью остановки кровотечения, дополнительной редукции объема опухолевой ткани и создания условий интраоперационного гемостаза («сухая опухоль»);

оценку степени регрессии опухоли под влиянием проведенной терапии; перспектив выполнения одного из видов оперативного вмешательства (радикального, паллиативного, симптоматического, циторедуктивного);

применение этапной анестезиологической тактики в зависимости от планируемого объема оперативного лечения, наличия факторов риска развития общих и местных осложнений;

применение двух- и трехэтапной хирургической тактики для ликвидации осложнений основного заболевания и для подготовки больного к радикальному оперативному вмешательству;

применение частичных эвисцераций таза с расширенными лимфодиссекциями с неизбежным постулатом абластичности резекции соседних органов;

применение новых методов закрытия полости таза, отведения мочи и кала для более полноценной социальной адаптации пациентов, перенесших эвисцерацию.

Распределение по стадиям РПК 385 больных, находившихся на лечении в ИОНХ за 10 лет и разделенных на две группы в зависимости от времени госпитализации, представлено в табл. 1. Соотношение мужчин и женщин было примерно одинаковым — 1,2/1: 210 мужчин и 175 женщин; средний возраст госпитализированных составлял  $57,4 \pm 3,2$  года.

Высокодифференцированная аденокарцинома отмечена у 45 больных (11,7% общего количества обследованных), умеренно дифференцированная — у 224 (58,2%), низкодифференцированная — у 91 (23,6%), недифференцированный рак имел место у 11 (2,8%) больных (табл. 2). Среди других, более редких форм рака, были отмечены: плоскоклеточный рак — у 8 больных (2,1%), саркомы прямой кишки — у 6 больных (1,5%).

Весь цифровой массив данных, полученный в результате проведенного исследования, обрабатывался методами математической статистики с использованием вариационного анализа. В работе была использована программа «Биостатистика» (McGraw Hill, USA), 1998, версия 4.03.

Вид и количество произведенных оперативных вмешательств больным при различных стадиях РПК представлены в табл. 3.

Разработаны способы операций при МРПК. При распространении опухоли на окружающие органы и ткани после предоперационной неоадьювантной химиотерапии в сроки через 1–3 сут были произведены операции расширенной передней резекции прямой кишки. Локализация опухоли в средне- и нижеампулярном отделах прямой кишки с распространением на матку, верхнюю треть влагалища или яичники наблюдалась у 25 женщин из 175. Им выполнены расширенные экстирпации прямой кишки с резекцией органов, вовлеченных в опухолевый процесс (рис. 2, 3).

Следует отметить, что распространение опухоли прямой кишки на мочевой пузырь у женщин наблюдалось в редких случаях (9 наблюдений) и только при наличии предшествующих операций на гениталиях (тубоовариэктомия по поводу внематочной беременности в анамнезе — 2 больные), надвлагалищной гистерэктомии по поводу фибромиомы матки (5 больных) либо при вовлечении в опухолевый процесс окружающих тканей при наличии некроза опухоли и форми-

Таблица 1

#### Распределение больных по стадиям рака прямой кишки

Стадия	1-я группа, n=183		2-я группа, n=202	
	абс. ч.	%	абс. ч.	%
I T <sub>3</sub> N <sub>0</sub> M <sub>0</sub>	75	40,1	77	38,1
II T <sub>4</sub> N <sub>0</sub> M <sub>0</sub>	62	33,9	65	32,2
III T <sub>2-4</sub> N <sub>1-2</sub> M <sub>0</sub>	36	19,7	46	22,8
IV T <sub>2-4</sub> N <sub>1-2</sub> M <sub>1</sub>	10	5,4	14	7,0

Таблица 2

#### Встречаемость гистологических форм рака прямой кишки в группах больных

Форма распространеного рака прямой кишки	1-я группа, n=183		2-я группа, n=202	
	абс. ч.	%	абс. ч.	%
Высокодифференцированная а/карцинома	21	11,5	24	11,9
Умереннодифференцированная а/карцинома	105	57,4	119	58,9
Низкодифференцированная аденокарцинома	42	22,9	49	24,3
Плоскоклеточный рак	5	2,7	3	1,5
Саркомы	4	2,2	2	0,9
Недифференцированный рак	6	3,2	5	2,5

Таблица 3

#### Виды и количество оперативных вмешательств, выполненных больным с МРПК

Виды операции	1-я группа, n=183	2-я группа, n=202
Одномоментная передняя резекция прямой кишки	31	33
Брюшно-анальная резекция	30	46
Брюшно-промежностная экстирпация (одномоментная)	42	51
Двухэтапная резекция прямой кишки (стома, резекция)	37	11
Двухэтапная брюшно-промежностная экстирпация (стома и экстирпация)	32	18
Эвисцерации и комбинированные операции	7	21
из них двухэтапные	6	12
Восстановительный этап (десцендо-ректоанастомоз)	16	31
Паллиативные операции (сигмостомии и др.)	34	24
Циторедуктивные операции	21	47
Всего операций	256	294

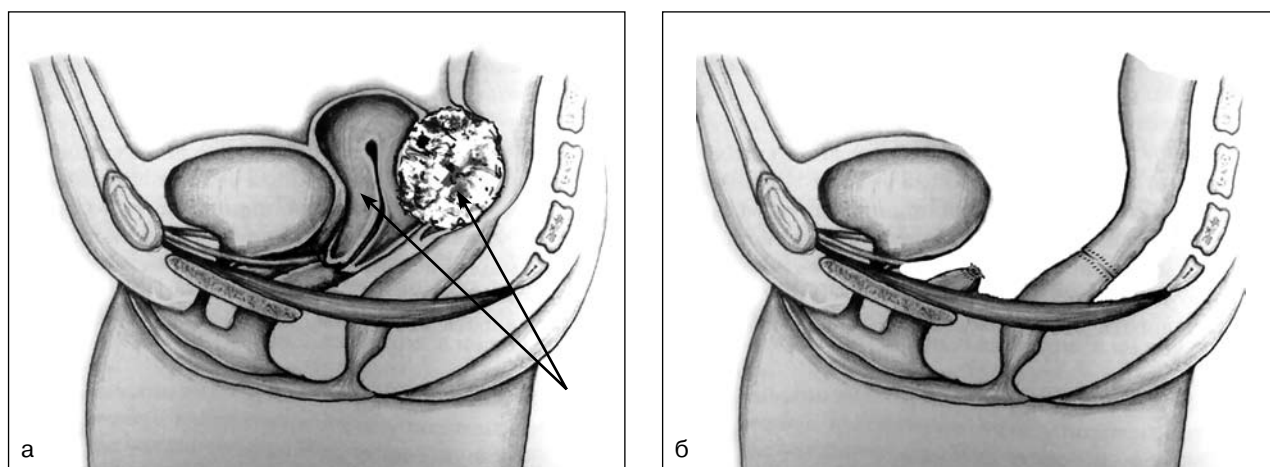


Рис. 2. Комбинированная передняя резекция прямой кишки с экстирпацией матки при раке прямой кишки T<sub>4</sub> у женщины: *а* — объем поражения опухолью с планируемым объемом резекции (указано стрелками); *б* — вид после операции

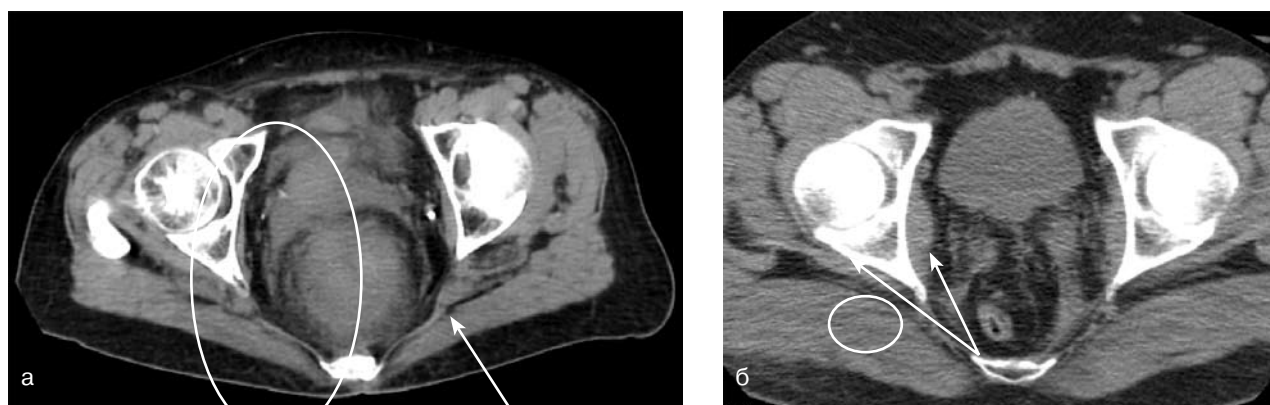


Рис. 3. КТ больной С., 52 года: *а* — опухоль верхнеампулярного отдела прямой кишки, прилегающая к матке спереди и к крестцу кзади (обведено); расширен правый мочеточник (указано стрелкой); симптом тяжести параректальной клетчатки слева и справа; стадия T<sub>4</sub>N<sub>0</sub>M<sub>0</sub>; *б* — через 6 мес после комбинированной передней резекции прямой кишки с суправагинальной гистерэктомией; полость малого таза выполнена рубцовой тканью (указано стрелками); прямая кишка без признаков опухолевого роста (обведено)

ровании мочепузырно-прямокишечного свища (2 больные).

Рентгеномографическая картина формирующегося мочепузырно-прямокишечного свища представлена на рис. 4.

Как правило, в инфильтрат вовлекались дугласово пространство и стенки близлежащих органов, что затрудняло определение границы между опухолью и абсцессом до операции.

Кроме того, поражение опухолью мочевых путей у женщин локализовалось преимущественно в области дна и верхушки (у 8 больных), тогда как поражение уретры и мочепузырного треугольника было отмечено только у 1 женщины (рис. 5).

Вовлечение соседних тканей и органов в опухолевый процесс требовало выполнения расширенных оперативных вмешательств с резекцией соседних органов (рис. 6).

На рис. 7–10 представлена последовательность резекций органов, вовлеченных в опухолевый процесс при рецидивном МРПК.

Для профилактики синдрома «малого мочевого пузыря» применялась пластика его стенки детубуляризованным изолированным сегментом тонкой кишки, который явился прекрасным пластическим материалом для восстановления дефекта удаленного органа. Схема выполнения кишечной пластики мочевого пузыря при комбинированной передней резекции прямой кишки представлена на рис. 11–13.

Вовлечение в опухолевый процесс мочепузырного треугольника с синдромом сдавления нижних мочевых путей наблюдалось у 23 пациентов со стадией T<sub>4</sub>A<sub>2</sub>N<sub>1-2</sub>M<sub>0</sub>. Учитывая анатомические особенности малого таза, данная степень инвазии встречалась преимущественно у мужчин (22 пациента), у женщин — 1 случай.

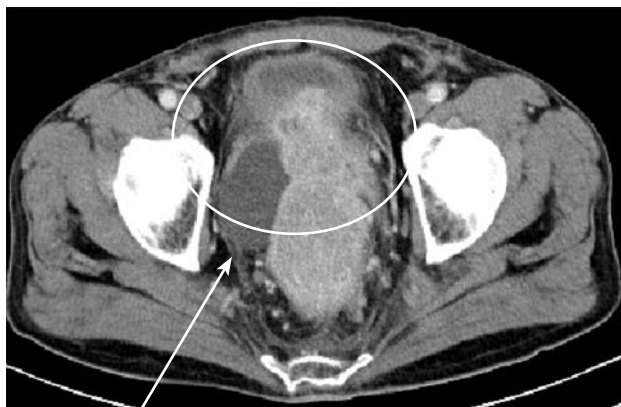

Рис. 4. КТ больной В., 64 года. Инвазия опухоли в правую стенку и полость мочевого пузыря. Отграниченный затек в пузырно-прямокишечной ямке слева, содержащий жидкость, указан стрелкой (формирующийся мочепузырно-прямокишечный свищ). Боковые стенки мочевого пузыря утолщены (обведено). Лимфоузлы гиперденсивные, не сливные, менее 4 (воспалительные изменения). Стадия  $T_4N_1M_0$

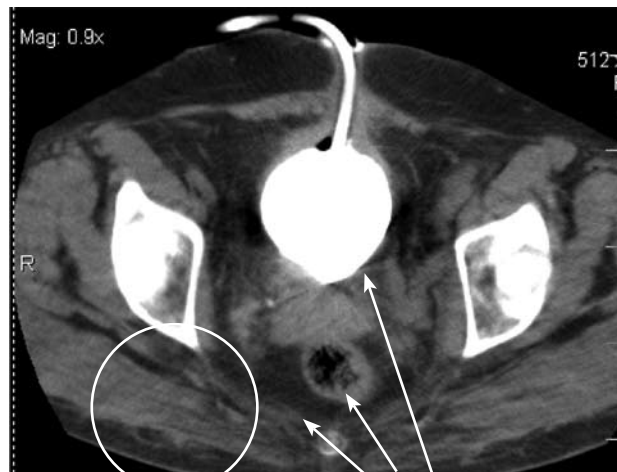


Рис. 5. КТ больной Б., 52 года. Инвазия опухоли прямой кишки в уретру (обведено) с развитием острой задержки мочеиспускания. Наложена эпицистостома. Множественные крупные подвздошные и запирательные лимфоузлы (указано стрелками). Стадия  $T_4N_2M_0$

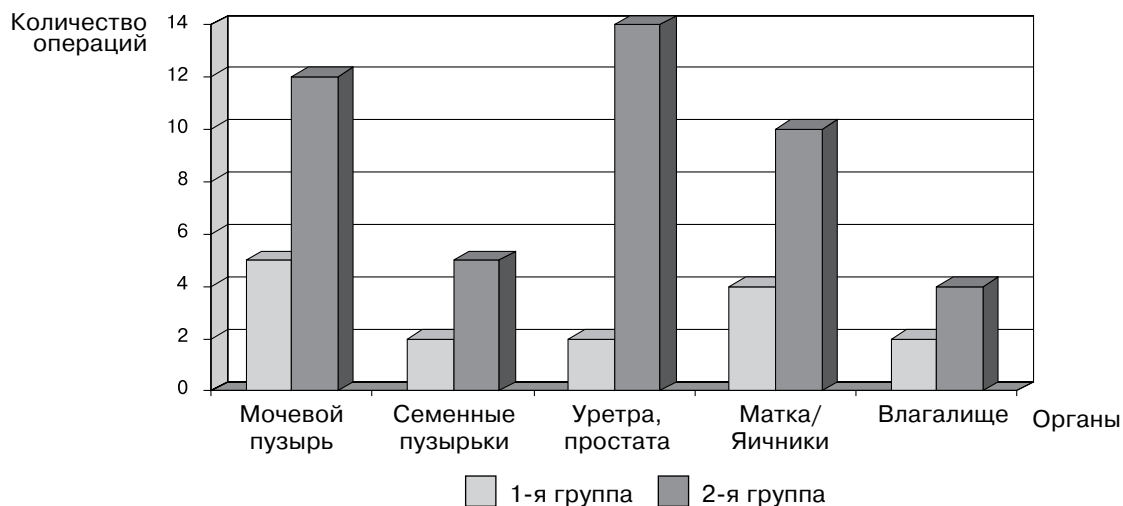

Рис. 6. Виды и сравнительная оценка частоты операций резекций соседних органов в группах больных

При такой локализации опухолевого процесса потребовалось выполнение расширенных операций — экстирпаций прямой кишки с резекцией уретры, проксимальных отделов мочеточников и предстательной железы с формированием анастомозов и искусственного сфинктера мочевого пузыря из апоневроза прямой мышцы живота (слинговые операции). Этапы операций и рентгенологическая картина представлены на рис. 14, 15.

Расширенные лимфодиссекции были выполнены в случаях вовлечения в опухолевый процесс регионарных лимфоузлов; объемы выполнения различных видов расширенных лимфодиссекций представлены на рис. 16.

Результаты применения разработанного способа хирургического лечения МРПК представлены в табл. 4.

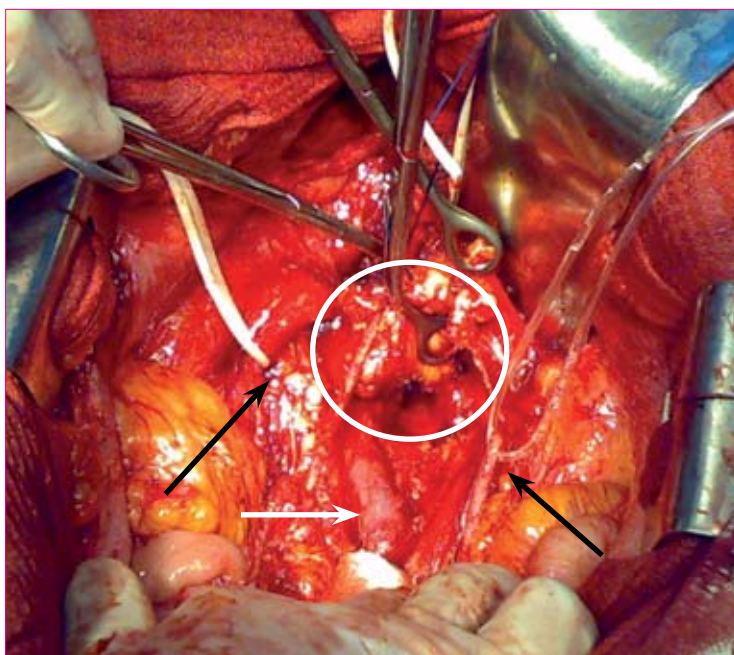
Таким образом, как свидетельствуют данные, приведенные в табл. 4, в основной группе достигнуто значительное снижение таких тяжелых и жизнеугрожающих осложнений, как кровотечения, несостоятельность анастомоза. Применение анестезиологической тактики позволило уменьшить количество тромбоэмболических осложнений и пневмоний. В свою очередь это привело к ощутимому и статистически достоверному уменьшению практически всех так называемых поздних осложнений.

В табл. 5 представлены отдаленные результаты лечения у больных, перенесших паллиативные и циторедуктивные операции при наличии единичных или множественных отдаленных метастазов.

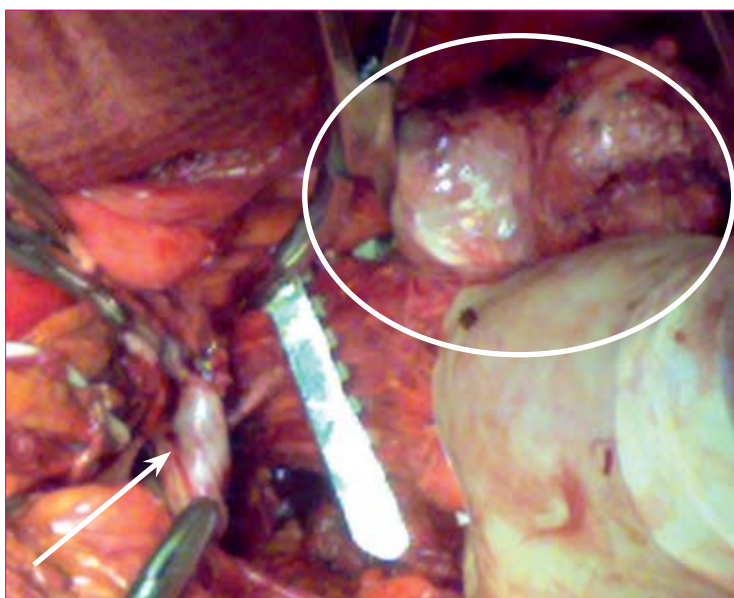
Средняя выживаемость больных в группе «циторедуктивные операции» составила  $24,2 \pm 3,1$  мес,



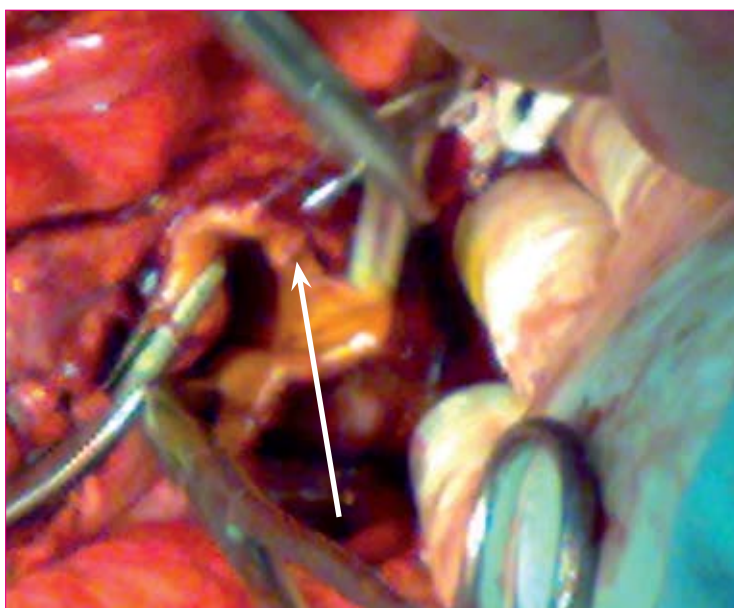
**Рис. 7.** Срединно-нижняя лапаротомия. Опухоль поражает культю прямой кишки, верхнюю треть влагалища, заднюю стенку мочевого пузыря (обведено). Мочеточники взяты на держалки (черные стрелки). Общая подвздошная артерия и вена (белая стрелка) мобилизованы от опухоли

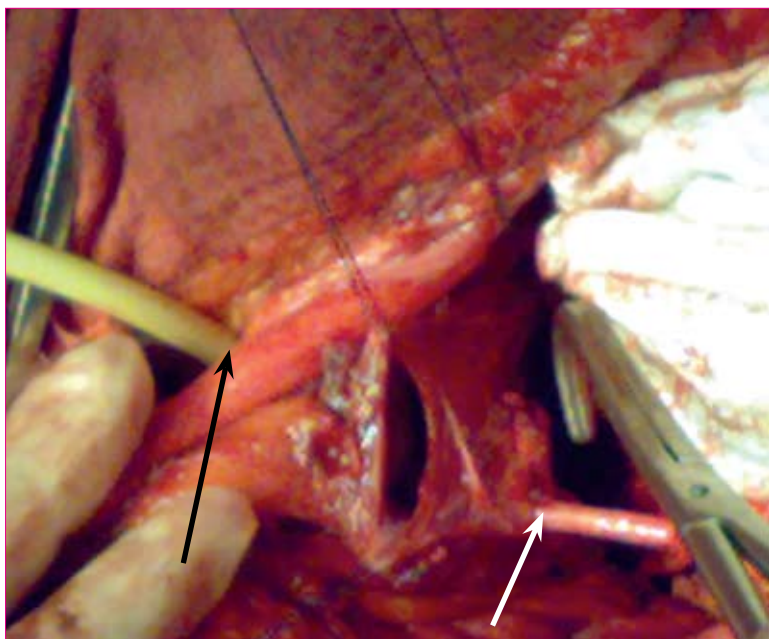


**Рис. 8.** Этап операции. Мобилизована опухоль прямой кишки и вывихнута в рану (обведено), визуализируется просвет влагалища (стрелка), производится резекция прямой кишки (наложен зажим на прямую кишку для наложения кисетного шва)

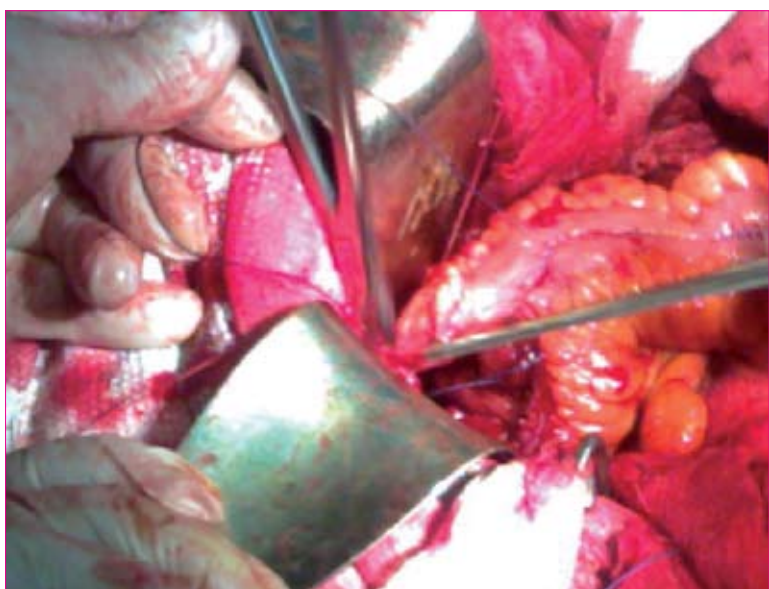


**Рис. 9.** Этап операции. Ушивание культи влагалища непрерывным обвивным швом Викрил 2-0 (стрелка)

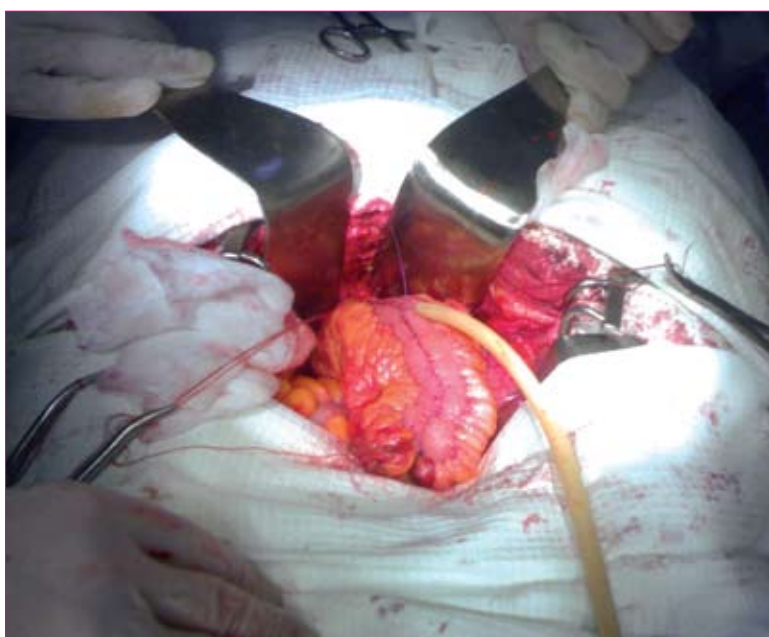




**Рис. 10.** Этап операции. После наложения эпицистостомы (черная стрелка) и уретеро-цистонеостомии (белая стрелка) производится ушивание дефекта задней стенки мочевого пузыря, удаленной вместе с опухолью одним блоком



**Рис. 11.** Этап операции: анастомоз между сформированным тонкокишечным лоскутом на брыжеечной ножке и оставшейся частью мочевого пузыря



**Рис. 12.** Заключительный этап операции: проверка герметичности швов наложенного анастомоза с резервуаром и оставшейся частью мочевого пузыря

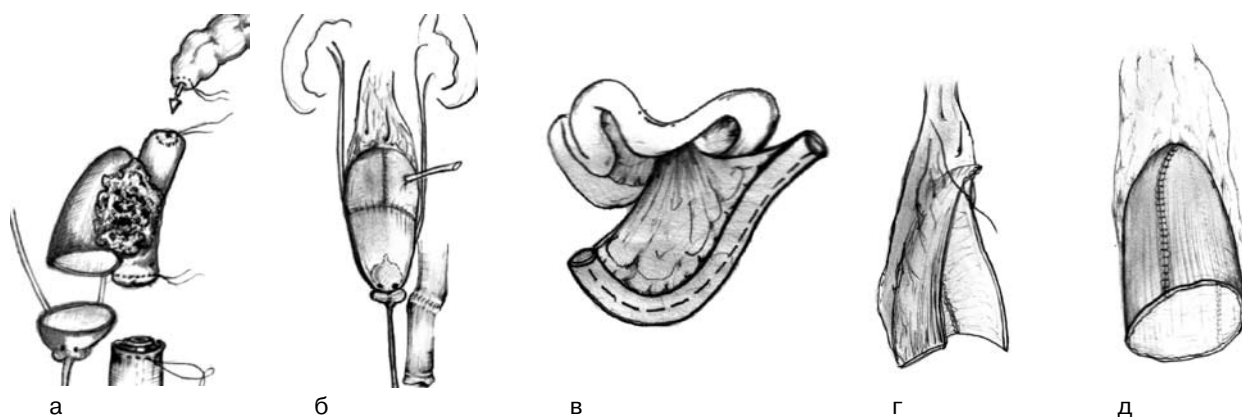


Рис. 13. Схема расширенной комбинированной передней резекции прямой кишки с наложением компрессионного анастомоза и тонкокишечной пластикой мочевого пузыря: *а* — объем резекции тканей, вовлеченных в опухоль; *б* — окончательный вид операции; *в-д* — схема выкраивания изолированного лоскута тонкой кишки

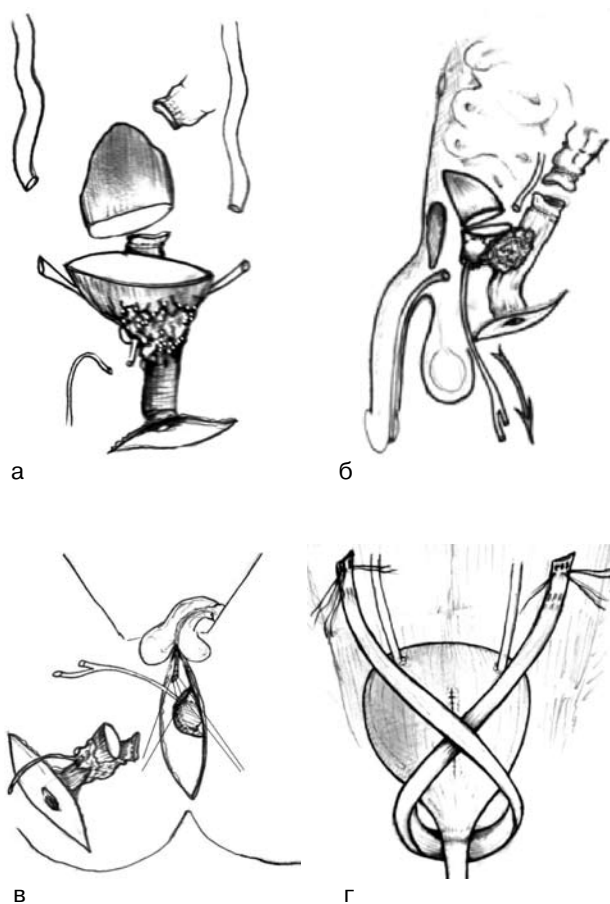


Рис. 14. Схема расширенной комбинированной брюшно-промежностной экстирпации прямой кишки с удалением предстательной железы, семенных пузырьков и дистальных отделов мочеточников с наложением анастомоза и формированием сфинктера мочевого пузыря: *а, б* — объем резекции тканей, вовлеченных в опухоль; удаление блока с опухолью через промежностную рану; *в* — промежностный этап операции; *г* — схема наложения анастомозов между мочеточниками и мочевым пузырем (абдоминальный этап операции)

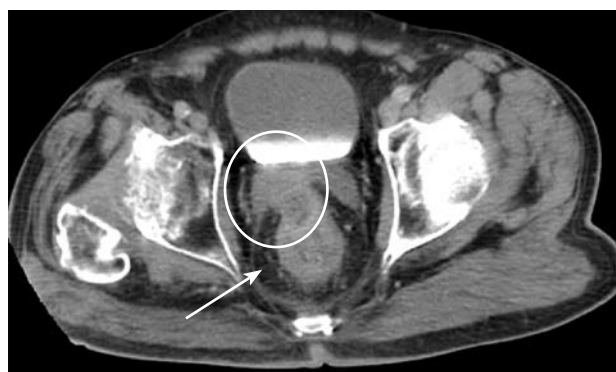

Рис. 15. КТ больного М., 74 года. Инвазия опухоли в левые семенные пузырьки (обведено). Симптом отсутствия клетчаточной прослойки между прямой кишкой и семенными пузырьками справа (по сравнению с левой стороной). Симптом тяжести правой параректальной клетчатки (указано стрелкой). Утолщение стенки прямой кишки до 2 см. Стадия T<sub>4</sub>N<sub>0</sub>M<sub>0</sub>

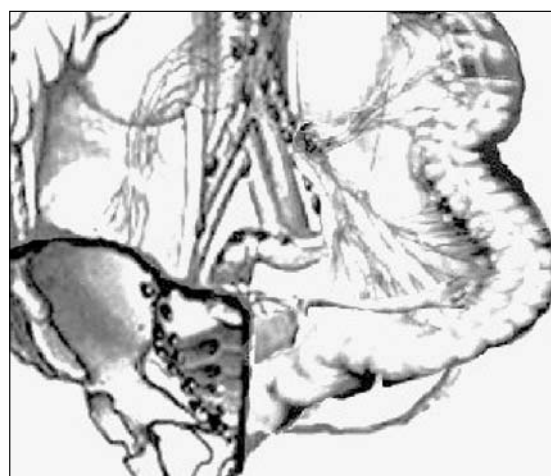

Рис. 16. Объемы выполнения различных видов лимфодиссекций у больных по поводу МРПК: 1 — стандартная; 2 — аорто-подвздошная по Вертгейму — Майлсу; 3 — пресакральная по Н. Васон



## Эффективность применения разработанного способа лечения МРПК (%)

Виды осложнения	Эффективность разработанного способа лечения		
	1-я группа, n=183	2-я группа, n=202	Данные, представленные в литературе
<b>Ранние</b>			
интраабдоминальные			
кровотечения	10,9	11,7	10–25% [4, 13, 21, 22]
несостоятельность анастомоза	6,5	12,1	6–14% [11, 14, 16, 23]
ранние формы ОКН	1,2	3,5	1–3,5% [3, 15, 24, 25]
гематомы, абсцессы	3,2	9,2	2,1–8,5% [17, 19, 20]
<b>общие</b>			
ТЭЛА, инфаркт миокарда, инсульты	1,0	3,5	0,5–3,2% [4, 13, 26]
пневмонии	0,7	1,5	0–10% [2, 5, 15, 27]
венозные тромбозы	0,5	1,1	0–2,3% [11, 16, 28, 29]
<b>Поздние</b>			
стриктуры, стенозы	3,0	8,5	3–12,5% [18, 30, 31]
свищи	0,5	2,1	1–5,9% [21, 25, 32]
поздние формы ОКН	0,2	0,8	0–1,1% [15, 33, 34]
вентральные грыжи	1,5	1,9	0,5–1,1% [2, 32]

Таблица 5

## Погодовая выживаемость больных в зависимости от типа операции при МРПК с отдаленными метастазами

Характеристика	Тип операции	
	циторедуктивные	паллиативные
<b>Срок выживаемости, %</b>		
1-летний	70,6±7,8	42,2±6,2
2-летний	47,1±8,5	15,6±4,5
3-летний	29,4±7,8	4,7±2,6
4-летний	14,7±6,0	1,6±1,5
5-летний	5,9±3,9	1,6±1,5
<b>Медиана выживаемости, мес</b>	22,5±4,1	10,4±1,0
<b>Средняя выживаемость, мес</b>	24,2±3,1	13,7±1,6

медиана выживаемости – 22,5±4,1 мес. В группе «паллиативные операции» – 13,7±1,6 мес и 10,4±1,0 мес соответственно. Таким образом, циторедуктивные операции приводят к значимому увеличению выживаемости – на 77% ( $p=0,05$ ) по сравнению с паллиативными.

Таким образом, разработка и внедрение усовершенствованных способов эвисцераций таза и реконструктивно-восстановительных операций с учетом морфофункционального состояния толстой кишки, применение анестезиологической этапной тактики и химиотерапии позволило нам улучшить результаты лечения больных с МРПК.

Оценивая эффективность разработанной методики, следует указать на увеличение числа радикальных и циторедуктивных операций, снижение процента паллиативных операций, уменьшение процента грозных осложнений в виде кровотечения и несостоятельности анастомоза и общего числа осложнений на 3,8% и летальности на 1,9%.

## Литература

1. Рак в Україні 2006–2007. Захворюваність, смертність, показники діяльності онкологічної служби. Злоякісні новоутворення прямої кишки / З. П. Федоренко, Л. О. Гулак, Е. Л. Горох та ін. // Бюл. нац. канцер-реєстру № 9. – Київ, 2008. – С. 25–27.
2. Jessup J. M., Stewart A. K., Menck H. R. The National Cancer Data base report on patterns of care for adenocarcinoma of the rectum 1985–1995 // Cancer. – 1998. – Vol. 83, № 11. – P. 2408–2418.
3. Аксель Е. М., Бармина И. М. Колоректальный рак (заболеваемость, смертность, социально-экономический ущерб) // Рос. онкол. журн. – 2006. – № 6. – С. 40–46.
4. Factors affecting survival after excision of the rectum for cancer. A multivariate analysis / E. L. Bokey, P. H. Chapuis, O. F. Dent et al. // Dis. Colon Rectum. – 2007. – Vol. 40, № 1. – P. 3–10.
5. Пути улучшения хирургического лечения больных колоректальным раком, осложненным перфорацией

- и разлитым перитонитом / В. И. Бондарев, Р. В. Бондарев, А. А. Орехов, А. Л. Чибисов // Харк. хірург. школа.— 2006.— № 3 (22).— С.10–11.
6. Комбинированное лечение рака ямной кишки / Г. В. Бондарь, Н. Г. Семикоз, В. Х. Башеев и др. // Матер. IX съезда онкологов Украины.— Киев, 2006.— С. 129–130.
  7. *Золотухін С. Є.* Розповсюджений рак прямої кишки, шляхи поліпшення лікування: Автореф. дис. ... д-ра мед. наук.— Донецьк, 2005.— 35 с.
  8. *Раззадорин С. С., Романенко Р. Г.* Неотложные хирургические вмешательства у больных с опухолями брюшной полости в условиях общехирургического отделения // Харк. хірург. школа.— 2006.— № 3 (22).— С. 70–72.
  9. Внутривартерияльная химиотерапия при местнораспространенном раке прямой кишки / Г. В. Бондарь, А. В. Борота, А. Ю. Кияшко и др. // Онкология.— 2007.— № 9.— С. 196–199.
  10. Атлас онкологических операций / Под ред. В. И. Чисова, А. Х. Трахтенберга, А. И. Пачеса.— М.: Гэотар-Медиа.— 2008.— 632 с.
  11. Пути улучшения хирургического лечения больных колоректальным раком, осложненным перфорацией и разлитым перитонитом / В. И. Бондарев, Р. В. Бондарев, А. А. Орехов, А. Л. Чибисов // Харк. хірург. школа.— 2006.— № 3 (22).— С. 10–11.
  12. Результаты хирургического лечения рака прямой кишки / Ю. А. Винник, А. С. Куцый, А. Е. Котенко и др. // Там же.— С. 20–21.
  13. Тотальные эвисцерации малого таза при местнораспространенном раке прямой кишки / Ю. М. Тимофеев, В. Б. Матвеев, Ю. А. Барсуков, К. М. Фигурин // Рос. онколог. журн.— 2004.— № 5.— С. 25–27.
  14. *Branagan G., Finnis D.* Wessex Colorectal Cancer Audit Working Group. Prognosis after anastomotic leakage in colorectal surgery // *Dis. Colon Rectum.*— 2005.— Vol. 48, № 5.— P. 1021–1026.
  15. Risk factors for anastomotic leakage after surgery for colorectal cancer: results of prospective surveillance / T. Konishi, T. Watanabe, J. Kishimoto, H. Nagawa // *J. AM Coll. Surg.*— 2006.— Vol. 202, № 3.— P. 439–444.
  16. Anastomotic leakage after lower gastrointestinal anastomosis: men are at a higher risk / M. A. Lipska, I. P. Bisset, B. R. Parry, A. E. Merrie // *ANZ J. Surg.*— 2005.— Vol. 76, № 7.— P. 579–585.
  17. Risk factors for anastomotic leakage after anterior resection of the rectum / P. Mattiessen, O. Hallbook, M. Andersson et al. // *Colorectal Dis.*— 2004.— Vol. 6.— P. 462–469.
  18. Factors associated with clinically significant anastomotic leakage after large bowel resection: multivariate analysis of 707 patients / A. Alves, Y. Panis, M. Pocard et al. // *World J. Surg.*— 2002.— Vol. 26, № 4.— P. 499–502.
  19. Risk factors for morbidity and mortality after colectomy for colon cancer / W. E. Longo, K. S. Virgo, F. E. Johnson et al. // *Dis. Colon Rectum.*— 2000.— Vol. 43, № 1.— P. 83–91.
  20. Anastomotic dehiscence after resection and primary anastomosis in left-sided colonic emergencies / S. Biondo, D. Pares, E. Kreisler et al. // *Dis. Colon Rectum.*— 2005.— Vol. 48, № 12.— P. 2272–2280.
  21. Морфологические предпосылки развития несостоятельности анастомозов при операциях на прямой кишке / В. В. Бойко, И. В. Криворотько, В. Г. Грома и др. // *Вісн. морфології.*— 2008.— № 1.— С. 180–184.
  22. *McArdle C. S., McMillan D. C., Hole D. J.* Impact of anastomotic leakage on long-term survival of patients undergoing curative resection for colorectal cancer // *Brit J. Surg.*— 2005.— Vol. 92, № 9.— P. 1150–1154.
  23. *Kroesen A. J., Runkel N., Buhr H. J.* Manometric analysis of anal sphincter damage after ileal pouch-anal anastomosis // *Int. J. Colorectal Dis.*— 1999.— Vol. 14, № 2.— P. 114–118.
  24. *Криворотько И. В.* Закономерности заживления толстокишечного анастомоза на модели ишемизированного толстого кишечника у крыс // Харк. хірург. школа.— 2008.— № 1 (28).— С. 48–52.
  25. Emergency surgery for obstructing colorectal cancers: a comparison between right-sided and left-sided lesions / Y. M. Lee, W. L. Law, K. W. Chu, R. T. Poon // *J. AM Coll. Surg.*— 2001.— Vol. 192, № 6.— P. 719–725.
  26. Defunctioning stoma reduces symptomatic anastomotic leakage after low anterior resection of the rectum for cancer: a randomized multicenter trial / P. Mattiessen, O. Hallbook, J. Rutergard et al. // *Ann Surg.*— 2007.— Vol. 264, № 2.— P. 207–214.
  27. Altered Microperfusion at the rectal stump is predictive for rectal anastomotic leak / A. Vignali, L. Gianotti, M. Braga et al. // *Dis. Colon Rectum.*— 2000.— Vol. 43, № 1.— P. 76–82.
  28. Changes in permeability after ileoanal pouch anastomosis and in pouchitis / A. J. Kroesen, M. Stockmann, N. Runkel et al. // *Dis. Colon Rectum.*— 2000.— Vol. 43, № 6.— P. 217–221.
  29. *Rasmussen O. O., Petersen I. K., Christiansen J.* Anorectal function following low anterior resection // *Colorectal Dis.*— 2003.— Vol. 5, № 3.— P. 258–261.
  30. *Choi H. K., Law W. L., Ho J. W.* Leakage after resection and intraperitoneal anastomosis for colorectal malignancy: analysis of risk factors // *Dis. Colon Rectum.*— 2006.— Vol. 49, № 11.— P. 1719–1725.
  31. The incidence of anastomotic leaks in patients undergoing colorectal surgery / C. Platell, N. Barwood, G. Dorfmann, G. Makin // *Colorectal Dis.*— 2007.— Vol. 9, № 1.— P. 71–79.
  32. Value of a protective stoma in low anterior resections for rectal cancer / F. Marusch, A. Koch, U. Schmidt et al. // *Dis. Colon Rectum.*— 2002.— Vol. 45, № 9.— P. 1164–1171.
  33. Morphologic alterations associated with mechanical bowel preparation before elective colorectal surgery: a randomized trial / P. Bucher, P. Gervaz, J. F. Egger et al. // *Dis. Colon Rectum.*— 2006.— Vol. 49, № 1.— P. 109–112.
  34. Rectal resection within the scope of multi-visceral interdisciplinary resection in the pelvis / M. Kruschewski, N. Runkel, C. Becker et al. // *Langenbecks Arch. Chir. Suppl. Kongress.*— 1998.— Vol. 115.— P. 251–254.

Поступила 05.12.2008